

[文章编号] 1000-2200(2020)04-0544-04

· 护理学 ·

自制动静脉内瘘保护套联合远红外照射在超高压球囊扩张术治疗维持性血液透析病人自体动静脉内瘘狭窄中的应用

胡 坤¹, 王苏贵², 王利静³

[摘要] **目的:**观察自制动静脉内瘘保护套联合远红外照射在超高压球囊扩张术治疗维持性血液透析病人自体动静脉内瘘(内瘘)狭窄中的应用效果。**方法:**选取 52 例维持性血液透析内瘘狭窄行超高压球囊扩张术病人作为研究对象,采用随机数字表法分为对照组和观察组。对照组给予握拳与放松、内瘘局部热敷等常规护理;观察组在此基础上给予动静脉内瘘保护套保护术侧肢体,同时予以远红外线治疗仪照射护理。比较 2 组病人术后 6 个月内瘘自然流量、并发症发生情况、内瘘再狭窄的发生率及对护理的满意度情况。**结果:**52 例病人术后 1~3 d 均能首次使用内瘘进行血液透析治疗,6 个月后观察组内瘘自然流量及护理满意度明显高于对照组($P < 0.01$),并发症发生率明显低于对照组($P < 0.05$),内瘘再狭窄发生率与对照组差异无统计学意义($P > 0.05$)。**结论:**超高压球囊扩张术可有效解除内瘘狭窄,自制动静脉内瘘保护套联合远红外照射可显著改善维持性血液透析病人自体动静脉内瘘血流量,降低并发症的发生率。

[关键词] 动静脉内瘘保护套;动静脉内瘘;超高压球囊扩张术;远红外线照射

[中图分类号] R 472.4

[文献标志码] A

DOI:10.13898/j.cnki.issn.1000-2200.2020.04.032

Application value of the self-made protective sheath of arteriovenous fistula combined with far-infrared irradiation in maintenance hemodialysis patients treated with ultra-high pressure balloon dilatation

HU Kun¹, WANG Su-gui², WANG Li-jing³

(1. Department of Nephrology, The First Affiliated Hospital of Nanjing Medical University, Nanjing Jiangsu 210029; 2. Department of Urology, 3. Department of Nephrology, Huaian Hospital Affiliated to Xuzhou Medical University, Huaian Jiangsu 223002, China)

[Abstract] **Objective:** To observe the application effects of the self-made protective sheath of arteriovenous fistula (AVF) combined with far-infrared irradiation in maintenance hemodialysis patients treated with ultra-high pressure balloon dilatation. **Methods:** Fifty-two maintenance hemodialysis patients with autologous AVF stenosis treated with ultra-high pressure balloon dilatation were divided into the control group and observation group using random number table method. The control group was routinely nursed with fist clenching, relaxation combined with local hot compress of internal fistula, and the observation group was nursed with the protective sheath of arteriovenous fistula to protect the limbs of the operative side combined with far-infrared radiation at the same time. The natural flow rate of fistula, incidence rate of complications, incidence rate of restenosis of fistula and nursing satisfaction were compared between two groups within 6 months after surgery. **Results:** Fifty-two patients with fistula could firstly be treated with for hemodialysis after 1-3 days of operation. After 6 months of treatment, the natural flow volume of fistula and nursing satisfaction in observation group were significantly higher than those in control group ($P < 0.01$), the incidence rate of complications in observation group was significantly lower than that in control group ($P < 0.05$), and the differences of the incidence rate of restenosis between two groups was not statistically significant ($P > 0.05$). **Conclusions:** The ultra-high pressure balloon dilatation can effectively relieve the AVF stenosis. The self-made protective sheath of arteriovenous fistula combined with far-infrared radiation can significantly improve the blood flow of arteriovenous fistula, and reduce the incidence rate of complications in maintenance hemodialysis patients.

[Key words] protective sheath of arteriovenous fistula; arteriovenous fistula; ultra-high pressure balloon dilatation; far-infrared irradiation

[收稿日期] 2019-07-12 [修回日期] 2020-03-15

[基金项目] 江苏省“六大人才高峰”项目资助(2019-WSW-218);江苏省淮安市自然科学基金资助项目(HAB201730);徐州医科大学附属淮安医院科研基金资助项目(YK201506)

[作者单位] 1. 南京医科大学第一附属医院 肾内科, 江苏 南京 210029; 徐州医科大学附属淮安医院 2. 泌尿外科, 3. 肾内科, 江苏 淮安 223002

[作者简介] 胡 坤(1981-), 女, 护师。

[通信作者] 王利静, 副主任医师. E-mail: 397052884@qq.com

慢性肾脏病(CKD)的多数病人最终都将进入终末期肾脏病^[1]。血液透析仍然是终末期肾脏病的一线治疗方案,而血液透析顺利进行的先决条件就是建立良好的血管通路。在这其中,自体动静脉内瘘(内瘘)是血液透析病人首先选择的血管通

路^[2]。但是在病人使用内瘘进行血液透析过程中,血管壁长期处于损伤-修复-再损伤的循环中,由于常常合并高血压、糖尿病等多种对血管有影响的基础疾病,导致其血管条件差;多发生血管壁内膜增生、纤维组织增生以及附壁血栓形成等情况;从而引起内瘘狭窄、功能不良,使得透析血流量不足、透析不充分,严重时甚至威胁病人的生命^[3]。超高压球囊扩张术是治疗维持性血液透析病人内瘘狭窄的方法之一,术后正确有效的护理干预措施对于保护内瘘的功能极为重要^[4-5]。我科将自制动静脉内瘘保护套(国家实用新型专利号 z1201720289538.8)联合多普勒远红外线照射仪联合应用于内瘘狭窄行超高压球囊扩张术后的病人中,效果良好。现作报道。

1 资料与方法

1.1 一般资料 选取 2016 年 7 月至 2018 年 6 月于南京医科大学第一附属医院行超高压球囊扩张术治疗内瘘狭窄的血液透析病人 52 例,其中男 38 例,女 14 例;年龄 36~78 岁;原发病为糖尿病肾病 22 例,高血压肾病 16 例,慢性肾炎 10 例,多囊肾 4 例。按照随机数字表法分为对照组和观察组,对照组行握拳与放松、内瘘局部热敷常规护理,观察组在此基础上运用自制动静脉内瘘保护套保护联合多普勒远红外线照射仪照射。2 组病人的性别、年龄、血液透析时间、原发疾病类型等一般临床资料差异均无统计学意义($P>0.05$)(见表 1),具有可比性。

表 1 2 组病人一般临床资料的比较($\bar{x}\pm s$)

分组	n	男	女	年龄/岁	透析 时间/月	肾病类型			
						原发性	高血压	慢性肾炎	多囊肾
对照组	26	20	6	56.1±6.3	8.1±2.2	10	7	6	3
观察组	26	18	8	55.2±4.8	7.9±1.3	12	9	4	1
χ^2	—	0.39	0.58	0.40	—	—	—	1.83	—
P	—	>0.05	>0.05	>0.05	—	—	—	>0.05	—

1.2 护理 对照组病人常规护理:(1)术前遵医嘱予完善相关检查及检验,协助医生完善签署各种知情同意书,术前备皮更衣,术前相关知识宣教;(2)术后密切观察血管杂音及其震颤情况,观察术口有无出血、肿胀,有无疼痛,生命体征有无异常。教会病人及家属直接用耳朵听诊血管杂音,用手指扪及血管震颤。术后第 2 天热敷瘘口吻合部上方 3 cm 处,以增加动-静脉内瘘血管的血流量;第 3 天进行轻度活动,例如握拳与放松、腕关节运动等,3 次/天,每次 10 min 左右,直到内瘘成熟。

观察组病人在此基础上进行如下护理干预:

(1)术前对病人的心理状态进行评估,由于内瘘功能不佳,无法进行有效血液透析,对球囊扩张手术知识缺乏,存在顾虑,这些对病人的心理和生理都造成极大的痛苦,容易出现紧张、焦虑、抑郁等心理,针对病人不同的心理状况,护理人员进行相应的心理干预,以热情、关怀的态度,给予病人关心与鼓励,耐心解答病人提出的问题,向病人及家属说明球囊扩张术治疗动静脉内瘘狭窄是目前较新的治疗技术,其创伤小,修复快,可重复,能有效地保护并充分利用有限的血管资源;帮助病人调整情绪,使其积极配合医生的治疗。(2)术后密切观察穿刺部位有无出血,佩戴动静脉内瘘保护套保护内瘘(见图 1),该保护套表面配有 2 个观察窗,由柔软的透明材质制成,医护人员可通过观察窗对内瘘进行观察及听诊、触诊;在内瘘受到压迫时,内置的承重传感器和报警控制器相结合,会发出警报,提醒病人去掉压迫力;保护套上的搭扣与调节带可根据病人臂围、腕围调节松紧与大小;在保护套最内层附有含抑菌层的棉花芯,既能保证保温的需求,又能降低细菌的滋生。(3)术后 24 h 开始利用远红外线(台湾宽谱公司 TY-102F 远红外治疗仪)照射内瘘侧肢体,距离内瘘肢 20 cm,每次 40 min,每天照射 2 次。(4)主管护士在病人出院后 1 周内电话随访,询问病人目前透血流量及动静脉压力情况;询问内瘘保护套佩戴情况,有无及时清洗,有破损及时来院更换;指导病人每 3 个月进行 1 次内瘘彩色多普勒超声复查,以便予及时进行有效的治疗与护理。

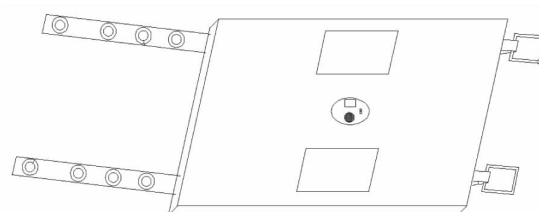


图 1 自制动静脉瘘保护套

1.3 观察指标 (1)测量内瘘内径及血流量:应用彩色超声诊断仪的线阵探头频率为 5~10 MHz,头静脉测量点位于内瘘吻合口近心端 3~5 cm 处;(2)观察 2 组病人术后血栓形成等并发症发生情况;(3)采用护理满意度调查问卷的形式让病人及家属对护理服务进行满意度评定。满分为 100 分,85 分以上为非常满意,75~84 分为一般满意,74 分以下为不满意。满意度=(非常满意+一般满意)/例数×100%;(4)记录术后第 6 个月时病人内瘘狭窄再发生率。

1.4 统计学方法 采用 t 检验和 χ^2 检验。

2 结果

2.1 2组病人术后内瘘自然流量的比较 52例病人术后1~3d均能首次使用内瘘进行血液透析治疗。术后6个月,观察组的内瘘自然流量为(589.89±61.33)mL/min,明显高于对照组的(290.33±41.34)mL/min($t=20.65, P<0.01$)。

2.2 2组病人术后并发症的比较 术后6个月动静脉内瘘并发症的总发生率为28.8%(15/52),依次为瘘管狭窄、瘘管血栓形成和假性动脉瘤;观察组并发症的发生率为15.4%(4/26),明显低于对照组的42.3%(11/26)($\chi^2=4.59, P<0.05$)。术后6个月动静脉内瘘出现瘘管狭窄的总发生率为11.5%(6/52),其中,观察组并发症的发生率为3.8%,与对照组的19.2%差异无统计学意义($\chi^2=1.70, P>0.05$)。

2.3 2组病人护理满意度的比较 经过护理干预后,观察组病人的护理满意度为96.2%,明显高于对照组的53.8%($P<0.01$)(见表1)。

表1 2组病人的护理满意度比较[n;百分率(%)]

分组	n	非常满意	一般满意	不满意	满意度	χ^2	P
对照组	26	8(30.8)	6(23.1)	12(46.2)	14(53.8)		
观察组	26	20(76.9)	5(19.2)	1(38.0)	25(96.2)	12.41	<0.01
合计	52	28(53.8)	11(22.2)	13(25.0)	39(75.0)		

3 讨论

血液透析治疗是终末期肾脏病病人的首选一线治疗方案^[6]。目前,超声以及介入技术的迅猛发展为内瘘狭窄病人的治疗提供了新的思路与方法^[7]。超高压球囊扩张术是治疗维持性血液透析病人内瘘狭窄的有效方法,当然,其术后正确有效的护理干预措施对于保护内瘘的功能极为重要^[4]。

本研究小组设计了一种动静脉内瘘保护套,其由承重传感器和报警控制器相结合,能在造瘘处受到压迫时,发出警报,提醒病人去掉压迫力,防止造瘘处受到压迫,减轻病人痛苦;搭扣的设计,是为保护套安装方便,固定牢固;调节带的设计,能让不同的病人按需调节,防止保护套过紧或者过松;同时,棉花芯的设计,能保证造瘘处保温的需求,有利于瘘管成活;还有抑菌层的设计,能降低细菌的滋生,增加了保护套的使用时间。一些老年病人,以及喜好侧睡不更换体位者,尤其是夜间,很容易压迫内瘘,

影响内瘘功能。而局部保温,有利于增加动静脉内瘘的循环血流量,促进术后血管功能的恢复,为了保持局部合适的温度,病人通常采用毛巾湿热敷,需要不断地更换毛巾、温水,操作繁琐,加重病人自我照护的负担。我科研制的动静脉内瘘保护套佩戴方便、可重复清洗,具有报警装置,可及时提醒病人去除内瘘侧压力,同时内层抑菌棉花芯的设计,既能保证保温的需求,又能降低细菌的滋生。

自19世纪光谱热效应首次发现红外线以来,经过两个多世纪的探索与研究,其被广泛应用于各行各业^[8]。在医学领域,红外线被广泛运用于消炎镇痛、促进组织修复再生、消毒灭菌等^[9-11]。因其特性而研制出的远红外线治疗仪,可以使血管扩张、促进血液循环,同时起到消炎、消肿以及镇痛功效。宽谱远红外线照射内瘘作为一种新的治疗方法,为维持性血液透析病人带来了一线生机,通过热效应和非热效应原理,扩张血管,增加内瘘血流量,促进血管内膜修复功能、激活血管内皮细胞氧化,促进血液流速、预防内瘘狭窄^[12-14]。

本研究结果显示,52例病人术后1~3d均能首次使用内瘘进行血液透析治疗,6个月后观察组内瘘自然流量及护理满意度明显高于对照组,并发症发生情况及内瘘再狭窄发生率均明显低于对照组。超高压球囊扩张术可有效解除内瘘狭窄,自制动静脉内瘘保护套联合远红外照射可显著改善维持性血液透析病人自体动静脉内瘘血流量,降低并发症及内瘘再狭窄的发生率。

[参 考 文 献]

- [1] 王善志,朱永俊,李国铨,等.中国成人慢性肾脏病患病率的Meta分析结果及对比[J].中华肾脏病杂志,2018,34(8):579.
- [2] 刘虎.糖尿病肾病患者自体动静脉内瘘失功的相关因素分析[J].贵州医药,2018,42(1):81.
- [3] 章圣泽,周丽娜,董芍芍,等.B超引导下经皮腔内血管成形术治疗自体动静脉内瘘狭窄的临床效果[J].中国医药导报,2018,15(8):120.
- [4] 蔡莉,林燕雨,黄杏,等.超高压球囊扩张术治疗维持性血液透析患者动静脉内瘘狭窄中的护理体会[J].中国介入影像与治疗学,2017,14(7):412.
- [5] 黄春花.血液透析患者内瘘球囊扩张术后护理体会[J].心理医生,2018,24(19):256.
- [6] 魏学婷,白久旭,张妍,等.高低通量血液透析对老年维持性血液透析患者透析中血压的影响[J].中国老年学杂志,2017,37(6):1490.
- [7] 陆明晰,李华,叶有新,等.介入超声在移植血管动静脉内瘘血栓复合手术中的应用[J].中华超声影像学杂志,2017,26(1):38.

(下转第550页)